



Universidad de
los Andes

Proyecto de Grado:

**Implementación de la técnica de ecografía
Doppler transcraneal en pacientes
pediátricos de una unidad neuro crítica.**

Alumno: Jose Pablo Fernández Vergara

Magíster en Epidemiología

Universidad de Los Andes

Tutor: German Vera

28 de febrero del 2022

Resumen Ejecutivo

1.- Aspectos preliminares de la propuesta

1.1 Objetivos

1.2 Costo

2.- Relevancia del tema y caracterización del problema

2.1 Por qué el tema es relevante

2.2 Planteamiento del problema

2.3 La situación actual

3.- Solución e investigación

3.1 Qué se propone, el ámbito de su aplicación

3.2 La pregunta de investigación

3.3 La hipótesis

3.3 Los objetivos

4.- Metodología, ética y planificación

4.1 Cuál es la metodología aplicada

4.2 Implicancias éticas

4.3 Análisis de riesgo beneficio

5.- Planificación

6.- Resultados e implementación

6.1 Resultados esperados

7.- Capacidad de Gestión y Asociatividad

7.1 Capacidad de Gestión

7.2 Asociatividad

8.- Conclusiones

9.- Anexo

10.- Bibliografía

Resumen Ejecutivo

La presión intracraneal (PIC) persistentemente elevada es un indicador de edema cerebral. Una PIC elevada se asocia a mayor mortalidad y compromiso neurológico, a su vez, su medición constante permite su detección y tratamiento precoz. Las agresiones del tejido cerebral, como el Traumatismo Encéfalo Craneano, se asocian a edema cerebral secundario, lo cual puede provocar hipertensión endocraneana. Actualmente, el estándar para medición de presión intracraneana es la instalación de un drenaje ventricular externo en pabellón, lo que tiene un costo elevado, requiriendo hospitalización en UCIP para su monitorización y se asocia a complicaciones, como son la infección, sangrado u obstrucción.

La ecografía doppler transcraneal permite medir la velocidad de los glóbulos rojos en las arterias cerebrales. Un aumento de la presión intracraneana provocaría un aumento de la resistencia al flujo, disminuyendo la velocidad y aumentando el índice de pulsatilidad.

Este proyecto tiene como objetivo medir la eficacia de esta técnica en pacientes con riesgo elevado de edema cerebral, secundario a un trauma encefálico. La cual se medirá mediante la capacidad de detectar hipertensión endocraneana, comparando la ecografía con el estándar de oro que es el Drenaje Ventricular Externo. Se estimará sensibilidad, especificidad, valor predictivo positivo y negativo, junto con la tasa de falsos positivos y negativos. Se calculará el costo que se podría ahorrar utilizando solo la ecografía doppler para el seguimiento de estos pacientes, en disminución de cirugías, días de cama y complicaciones. De forma complementaria, en un segundo grupo de pacientes, con riesgo moderado de hipertensión endocraneana, se buscará detectar cambios en el flujo previo al inicio de los síntomas.

1.- ASPECTOS PRELIMINARES DE LA PROPUESTA

1.1 OBJETIVOS

El objetivo de esta propuesta propone evaluar la efectividad de la medición con ecografía Doppler transcraneal de la velocidad de flujo sanguíneo en la arteria cerebral media de pacientes pediátricos con riesgo de sufrir edema cerebral e hipertensión endocraneana y la capacidad de reducir los costos asociados a la instalación del Drenaje Ventricular Externo.

1.2 COSTO

El principal costo de implementación es la adquisición de un equipo de Ecografía, que incluya un transductor de baja frecuencia (2-5 mHz), necesario para realizar Ecografía Doppler Transcraneal. El equipo recomendado por expertos en el tema es el ecógrafo marca Fujifilm, modelo Sonosite Edge II. Existen 2 alternativas para su adquisición: El costo de compra directa es de aproximadamente CLP \$25.000.000. Esto trae como beneficio tener el equipo disponible para utilizarlo en la unidad de cuidados intensivos para otras prestaciones. Pero tiene un costo mucho mayor que la alternativa de *Leasing*, en la cual la empresa proveedora entrega el equipo por un periodo de tiempo, por un porcentaje del costo, habitualmente un 15%. Esto tiene como ventaja un menor costo, junto con la posibilidad de adquirirlo posteriormente. Pero la empresa proveedora puede restringir el uso para procedimientos distintos a la ecografía Doppler transcraneal.

Junto con esto, se requiere la implementación de un mueble con llave, cuyo costo aproximado es de \$50.000. La capacitación de al menos 1 profesional para aplicar la técnica no tiene ningún costo asociado.

Los costos de operación son bajos y estos pueden ser absorbidos por el hospital. Se estima un consumo eléctrico de 2 a 3 Kilowatts hora, durante 20 horas mensuales, a un costo

promedio de \$100 kwh y a la adquisición de 1 bidón de 5 lt de gel conductor para ecografías, cantidad suficiente para 1 año.

La opción de *leasing* permite adecuar la inversión al tiempo del proyecto, por lo que sería la opción adecuada. Con esto, el costo total de implementación sería de \$3.800.000 y el costo mensual de operación de \$250.000, el cual sería asumido por el hospital.

Implementación		\$CLP
Equipo Sonosite Edge II	Leasing/año	3.750.000
Mueble con llave		50.000
Capacitación		0
Costo de amortización	depreciación del activo/año	2.500.000
	Subtotal	6.300.000

Operación	\$CLP unidad	\$CLP/año
Consumo eléctrico	105	25.200

Profesional médico 11 horas	247,500	2.970.000
Bidón de Gel conductor 5 lt	10,000	10.000
	Subtotal	3.005.200
	Total anual	9.305.200

Tabla 1: Resumen de costos de la implementación del proyecto.

Anexo 1 para Planilla de Costos completa

2.- RELEVANCIA DEL TEMA Y CARACTERIZACIÓN DEL PROBLEMA

2.1 POR QUÉ EL TEMA ES RELEVANTE

Una presión intracraneal (PIC) persistentemente elevada es un indicador conocido de edema e inflamación cerebral[1]. La medición de la presión intracraneana, permite la detección y tratamiento precoz del edema cerebral y puede prevenir o disminuir la morbilidad agregada y las complicaciones[2].

Varios estudios han mostrado que un mayor tiempo con PIC elevada se asocia a mayor mortalidad y peor compromiso neurológico[3], mientras que una media de PIC más alta se asocia a mayor mortalidad, tanto en adultos como en niños[4,5].

En niños con traumatismos encefalocraneanos, el edema cerebral se relaciona a mayor riesgo de epilepsia posterior [6] y de alteración cognitiva [7] posterior al accidente. Según diversos estudios, los pacientes con TEC grave tienen más riesgo de requerir una traqueostomía posteriormente [8]. La disfagia y los trastornos para alimentarse, pueden ser tan frecuentes como un 60%, siendo más frecuentes en los TEC grave [9].

Esto lleva a una peor calidad de vida[10] según los padres y puede asociarse a aumento de los gastos en salud, secundario a la necesidad de fármacos, controles médicos y complicaciones secundarias.

Los resultados clínicos mejoran al mantener una PIC más baja [11]. En los centros en donde existen protocolos estandarizados de medición de PIC o esta medición se realiza más frecuentemente, existe una menor mortalidad[12] y una mejor evolución clínica (evaluada por medio de la frecuencia de traqueostomía o gastrostomía)[13].

Posterior a una agresión al tejido cerebral, como puede ser un traumatismo encéfalo craneano o una cirugía, puede ocurrir un daño secundario, siendo éste provocado por eventos intra o extra cerebrales, que provocan nuevas lesiones o las empeoran. El edema del tejido cerebral es provocado por inflamación o desregulación vascular [14], el cual ocurre en un compartimiento cerrado como el cráneo, provocando hipertensión endocraneana, herniación cerebral, isquemia y daño del parénquima (Figura 1). Según algunos estudios, ocurre tan frecuentemente como en un 70% de los pacientes que sufren un traumatismo encéfalo craneano o una cirugía cerebral.

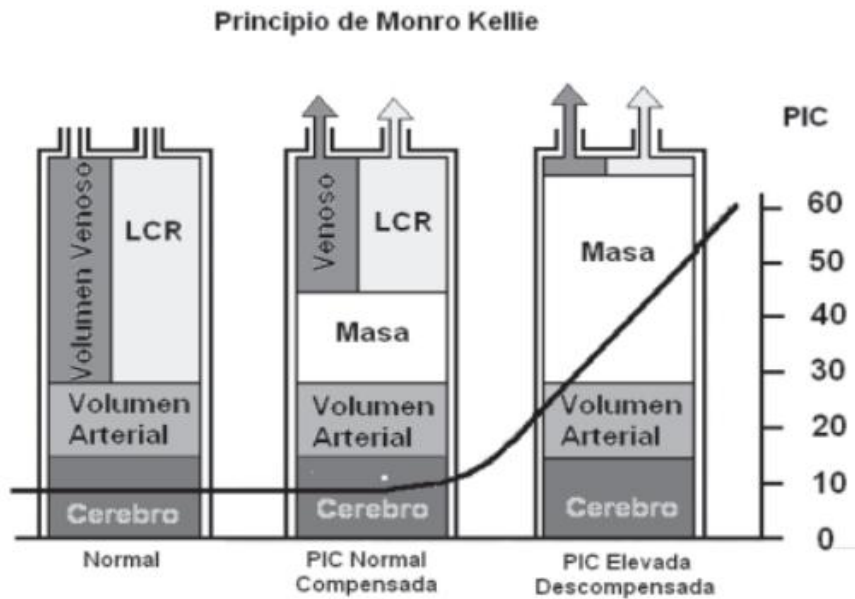


Figura 1: Doctrina de Monro-Kellie: Muestra como aumenta la presión intracraneana (eje Y, milímetros de mercurio) en la medida que crece alguno de los componentes intracraneales, como el parénquima cerebral por edema, una masa como un tumor o un hematoma.. (Tomado de: Wegner ;82(3):Rev Chil Ped 2011)

El traumatismo encéfalo craneano (TEC) es una patología relevante para la salud pública, dada su frecuencia, mortalidad y secuelas asociadas. En Estados Unidos, datos del Centro de Control de Enfermedades (CDC, por sus siglas en inglés) muestran más de 2 millones de visitas al año por traumatismo, y aproximadamente 56.000 muertes [15]. El grupo de menores de 4 años fue el segundo con más consultas, con más de 1500 al año. Los menores de 15 años presentaron una mortalidad entre 2-4%

En Chile esta patología es igual de importante. Las causas evitables (traumatismos y envenenamientos) corresponden a la 3° causa de muerte en hombres y 6° en mujeres, siendo más del 50% por traumatismos [16]. Esto es más agudo en menores de 45 años, donde corresponde a la primera causa [17]. Las causas más frecuentes son las caídas, sobre todo en adultos mayores y en niños.

En pediatría, existe una tasa de incidencia de 200 casos por cada 100.000 niños al año, de los cuales un 14% son moderados o severos [18]. Corresponde a 4 de cada 100 hospitalizaciones a esta edad. El TEC es la causa de muerte de alrededor de un tercio de los pacientes menores de 18 años que fallecieron por traumatismo [19].

Según datos del Servicio de Salud Metropolitano Suroriente, el promedio de edad es de 6.1 años. Los casos suelen aumentar en el primer trimestre, coincidente con el periodo de verano y vacaciones. En lactantes y preescolares, el lugar de accidente más frecuente corresponde al hogar, mientras que, en escolares y adolescentes, la vía pública [20].

La mortalidad por TEC es de 2 a 3% en los casos moderados y más de 30% en los casos graves. Según un estudio reciente, un 20% de los pacientes con TEC inicialmente calificado como moderado, sufre caída de su nivel de Glasgow¹, pasando a ser casos graves [21].

El paciente pediátrico presenta particularidades dado el proceso de crecimiento y desarrollo: los lactantes tienen un cráneo más complaciente que permite el crecimiento de hematomas con pocos síntomas iniciales y mayor riesgo de daño axonal difuso. Suelen tener más frecuentemente TEC cerrado y a su vez tienen mayor potencial de recuperación, dada la plasticidad cerebral [22].

¹ La Escala de Coma de Glasgow es una herramienta de evaluación neurológica que permite medir de forma rápida su nivel de conciencia, siendo 15 el máximo y 3 el mínimo. Se asigna puntaje según respuesta ocular, verbal y motora.

Además, otras patologías provocan inflamación en el tejido cerebral, como los tumores y la cirugía respectiva. Los tumores del Sistema Nervioso Central corresponden al segundo cáncer más frecuente en niños, con más de 400 casos al año [23], y a su vez son la 2° causa de muerte por cáncer en niños, con una mortalidad del 23%, por sobre otros tumores sólidos [23]. Gran parte de la mortalidad y morbilidad agregada a los tumores del SNC está dada por las complicaciones de la cirugía. El edema cerebral post cirugía se presenta en casi un 50% de los pacientes [24], con riesgo de hipertensión endocraneana.

2.2 PLANTEAMIENTO DEL PROBLEMA

Una presión intracraneal elevada se asocia a mayor morbilidad y mortalidad, en pacientes con riesgo de edema cerebral, como son los pacientes con traumatismo encefalocraneano o posterior a una cirugía del cerebro. La medición de la presión intracraneana permite la detección precoz y el tratamiento de la Hipertensión Endocraneana, disminuyendo la mortalidad y las secuelas en los pacientes.

La Hipertensión Endocraneana puede ocurrir por varios mecanismos que se superponen, tanto en Traumatismos Encéfalo Craneano como post Cirugías. Estos mecanismos incluyen el sangrado y la desregulación metabólica que lleva al edema del tejido cerebral. Este daño ocurre posteriormente a la agresión primaria, pudiendo aparecer en varios días, hasta en un 70% de los pacientes.

Pero según varios estudios, no a todos los pacientes que tienen riesgo de Hipertensión Endocraneana (HTEC), se les realiza monitorización de PIC. Algunos estudios muestran que incluso menos del 10% de los pacientes que cumplen criterios recomendados, se realizó monitorización de la PIC [25,26]. Esto se puede deber a que el monitoreo de PIC requiere la intervención de un neurocirujano, la instalación de un dispositivo invasivo en una cirugía con anestesia general y presenta riesgo de sangrado e infección.

En los casos en los cuales se realiza monitorización de la PIC, esta es realizada por un Drenaje Ventricular Externo, el cual debe ser instalado en pabellón por un médico neurocirujano. Este tipo de dispositivos se asocia a complicaciones que pueden ocurrir hasta en un 20% de los casos. Los pacientes con más necesidad de monitorización de la PIC son al mismo tiempo quienes tienen mayor riesgo de complicaciones.

2.3 LA SITUACIÓN ACTUAL

El **estándar de oro** para la medición de la presión intracraneana es **la instalación de un Drenaje Ventricular Externo y la medición de la PIC**. Este procedimiento está asociado hasta un 26% de complicaciones: sangrado, desplazamiento, infección o dislocación del catéter [27]. La gravedad del paciente y el edema cerebral son factores de riesgo de complicación, en los mismos pacientes que más se benefician. Por otro lado, la frecuencia de uso es menor a la esperada, incluso en pacientes con criterios clínicos de indicación: Puntuación en la Escala de Glasgow menor a 8 y un Scanner alterado (hematomas, contusión o edema) [28].

Una alternativa es un sensor intraparenquimatoso, con menos riesgo de infección y sangrado. Pero ambos procedimientos requieren ser instalados en pabellón, bajo anestesia general y ser monitorizados en una Unidad de Cuidados Intensivos.

La primera línea de evaluación de la PIC es el examen físico, pero este método es muy tardío y poco específico, además de no poder ser realizado si el paciente se encuentra bajo sedación profunda.

Existen algunas alternativas para la medición de la presión intracraneal de forma no invasiva. La evaluación del Scanner cerebral puede ayudar a pesquisar presión intracraneal elevada [29]. Pero expone a radiación (más crítico en niños), tiene menor certeza en pediatría y la utilización repetida (para seguimiento) no tiene evidencia de utilidad [30]. La Resonancia Nuclear Magnética no expone a radiación, pero es un examen costoso, lento de realizar, no

disponible en todas partes y habitualmente requiere sedación del paciente [31]. El fondo de ojo permite diagnosticar la hipertensión endocraneana (HTEC), pero de forma tardía y no permite medir directamente la presión intracraneana (PIC).

Comentado [1]: La HTEC es la patología provocada por un alza sostenida de la PIC.

Una alternativa en desarrollo es el *Near Infrared Spectroscopy* (NIRS), que corresponde a un sensor no invasivo y de monitoreo continuo, pero requiere capacitación para su implementación e interpretación, además de que no existen valores estandarizados en niños [32].

La Ecografía Doppler utiliza el cambio de frecuencia relativo para un observador cuando la fuente está en movimiento (efecto Doppler), para determinar la velocidad de los glóbulos rojos en la sangre. Su alteración respecto a la normalidad permite sospechar alteraciones del flujo sanguíneo, como sucede con el aumento de la presión intracraneana [33].

3.- SOLUCIÓN E INVESTIGACIÓN

3.1 QUÉ SE PROPONE, EL ÁMBITO DE SU APLICACIÓN

La Ecografía Doppler Transcraneal (o DTC) es la utilización del efecto Doppler, para medir la velocidad de los glóbulos rojos en las arterias cerebrales (Figura 2). Desde su descripción en 1982 por Aaslid [34], esta técnica se ha posicionado en las áreas de neurología, unidades de tratamiento de paciente neurocrítico y cuidados intensivos como una herramienta para medir la velocidad del flujo sanguíneo hacia el cerebro.

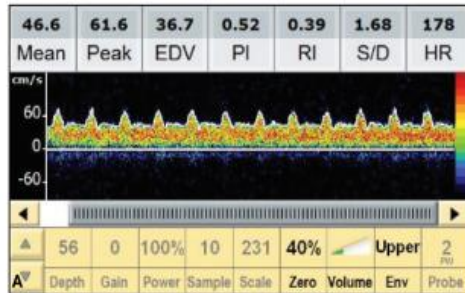


Figura 2: Ejemplo de ondas en ecografía Doppler transcraneal, junto con sus valores. (Tomado de: LaRovere;34.J Ultrasound med 2015)

Existen 2 tipos de dispositivos con los cuales se puede realizar DTC: No-Duplex o sin imagen y los dispositivos Duplex o con Imágenes [35]. En el primero los vasos sanguíneos son ubicados según su posición anatómica exclusivamente y la transformación a una señal audible (Figura 2). En la segunda, se utiliza el Doppler Pulsado de un equipo ecográfico, agregando de forma digital un esquema específico de colores. Permite además de la ecografía Doppler, evaluar la anatomía(Figura 3).

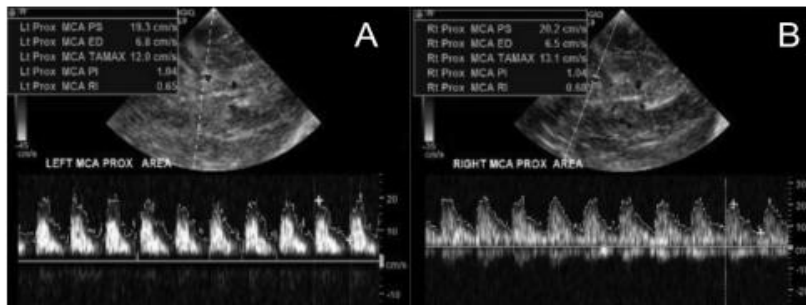


Figura 3: Realización Ecografía Doppler Transcraneal utilizando el Doppler Pulsado de un ecógrafo. (Tomado de: LaRovere;34.J Ultrasound med 2015)

De forma habitual, se mide la velocidad de la sangre en el peak de la sístole cardiaca (el punto más alto de la curva), en el fin de la diástole (el punto más bajo) y la velocidad media. Además, se calcula el índice de pulsatilidad (la relación de la diferencia entre sístole y diástole con la velocidad media) y el índice de resistencia (la diferencia entre sístole y diástole en relación con la velocidad peak).

Un aumento de la velocidad nos hace sospechar de una obstrucción distal al punto de medición, mientras que una disminución haría pensar en una estenosis proximal. El aumento de la presión intracraneana provoca un aumento de la resistencia al flujo de la sangre hacia el cerebro, disminuyendo la velocidad y aumentando el índice de pulsatilidad [36].

La Ecografía Doppler Transcraneal ha ido ganando terreno como una técnica económica, no invasiva, sin radiación y que puede ser realizada al lado de la cama del paciente, permitiendo ser utilizada para monitorizar una terapia [37]. En estudios realizados en adultos, la utilización de DTC comparado con el estándar de oro para medición de la PIC, tiene una **sensibilidad y especificidad cercana al 90%** [38,39]. En niños existen menos estudios, pero estos han

mostrado que un índice de pulsatilidad mayor se asocia a presiones intracraneales aumentadas [40] y que este tiene un valor predictivo negativo cercano al 95% (con una tasa de falsos negativos de 5%) [41]. A pesar de que faltan estudios, si estos hallazgos se mantienen, la Ecografía Doppler Transcraneal puede ser una herramienta efectiva de evaluación en pacientes en los que no se ha instalado un monitoreo de PIC invasivo, como un servicio de urgencia, atención pre hospitalaria, lugares sin acceso a neurocirugía, etc.

Se puede ampliar el conocimiento actual, en el grupo de pacientes más graves, a los que suele instalarse un sensor invasivo de Presión Intracraneana, comparando su medición con la Ecografía Transcraneal. Y de forma complementaria, se puede evaluar pacientes de moderada gravedad, a los que no se les suele instalar medición de PIC, para mejorar su seguimiento.

3.2 LA PREGUNTA DE INVESTIGACIÓN

¿Es la Ecografía Doppler Transcraneal una herramienta efectiva para pesquisar Hipertensión Endocraneana en pacientes pediátricos con riesgo de Edema Cerebral?

Comentado [2]: En los estudios de prueba diagnóstica es muy difícil lograr determinar que un test es mejor que el Estándar de Oro (ya que pasaría a ser el nuevo estándar). El objetivo es determinar si es razonablemente similar (o cerca de serlo), pero con otros beneficios, en este caso menor costo, menor riesgo de complicaciones, etc.

3.3 LA HIPÓTESIS

En pacientes pediátricos con riesgo de edema cerebral secundario a un traumatismo encefalocraneano, la Ecografía Doppler Transcraneal es una herramienta efectiva para pesquisar la Hipertensión Endocraneana, con menos riesgos para el paciente y que permite reducir costos hospitalarios.

3.4 LOS OBJETIVOS

El objetivo general es evaluar la efectividad de la Ecografía Doppler Transcraneal para el diagnóstico de Hipertensión Endocraneana, en paciente pediátricos con riesgo de Edema

Cerebral. De forma más específica, se buscará **comparar la capacidad de detectar HTEC comparado con el estándar de oro**, que corresponde a la medición mediante Drenaje Ventricular Externo. En este grupo, se calcularán los costos que se podrían reducir si se utilizara sólo la ecografía, específicamente los costos de la cirugía, días de hospitalización en UCIP y complicaciones.

Comentado [3]: La Hipertensión Endocraneana es la condición a detectar.

De forma complementaria y con el objetivo de aportar más información, se realizará la ecografía Doppler en pacientes con riesgo moderado de sufrir edema cerebral, a los que no se les está midiendo de forma invasiva la presión intracraneal, evaluando la capacidad de detectar precozmente el edema cerebral (antes de la aparición de síntomas). Se evaluará la capacidad de detectar previo al inicio de síntomas.

Al ser una técnica en desarrollo, será posible generar estudios científicos que aporten al conocimiento sobre Ecografía Doppler Transcraneal en pediatría.

4.- METODOLOGÍA, ÉTICA Y PLANIFICACIÓN

4.1 CUÁL ES LA METODOLOGÍA APLICADA

Se utilizará un diseño prospectivo analítico, en el cual se le realizará una medición de la velocidad del flujo de sangre en la arteria cerebral media de ambos lados, siguiendo las recomendaciones de la Pediatric NeuroCritical Care Research Group (PNCRG), publicados el año 2020 [37].

Se estudiarán todos los pacientes pediátricos (menores de 18 años), ingresados a la Unidad de Cuidados Intensivos Pediátricos del Instituto de Neurocirugía (INCA), que presenten el diagnóstico de Traumatismo Encéfalo Craneano (TEC). El periodo a estudiar será de agosto del 2022 hasta agosto del 2023. El INCA corresponde a un centro de derivación de patología neuroquirúrgica, por lo que recibe pacientes con TEC que requieran evaluación y monitorización por neurocirugía.

Dada la red de derivación actual (Servicios de Salud Metropolitano Oriente, Occidente y Central), se espera ingresar aproximadamente 100 pacientes en un año. En caso de no poder ingresar un paciente o perderlo durante el seguimiento, se continuará el piloto hasta completar ese número.

Para el análisis de costos, se excluirá a los pacientes a los que se les realizó una cirugía debido a una causa distinta a la instalación de un Drenaje Ventricular para la medición de Presión Intracraneal.

En este proyecto de evaluación de la técnica de medición de velocidad de flujo sanguíneo cerebral para buscar hipertensión endocraneana se incluirá a los pacientes con alto riesgo de Hipertensión Endocraneana secundario a un TEC severo, en los cuales se ingresó previamente a pabellón, donde fue instalado un Drenaje Ventricular Externo o un captor de PIC, para la medición de Presión Intracraneana, antes de trasladarse a la Unidad de Cuidados Intensivos. De forma complementaria, aprovechando la disponibilidad del equipo ecográfico y con la intención de aportar más información se evaluará un segundo grupo de pacientes, con TEC moderado y riesgo moderado de sufrir edema cerebral, al cual no se le instaló un dispositivo invasivo para la medición de presión intracraneana.

Se utilizará la ventana Transtemporal para la evaluación de la Arteria Cerebral Media, por ser la más sencilla y con una técnica estandarizada. Se registrará la dirección de flujo, las velocidades en el peak de la sístole (mayor velocidad) y en el fin de la diástole (menor velocidad)

y la profundidad de insonación. Se registrará la información en un formulario específico para esto (adaptado de la recomendación anterior) (Anexo 2). Las mediciones se realizarán durante toda la estadía en la Unidad de Cuidados Intensivos, mientras el paciente tenga instalado un dispositivo para la medición directa de la presión intracraneana.

El formulario incluye una sección específica para identificación del paciente y del profesional que realiza el procedimiento, el servicio clínico (que en este caso será siempre el mismo, la Unidad de Cuidados Intensivos Pediátricos). Además, se registrará una breve historia del paciente, con sus diagnósticos y estudios previos. Es necesario especificar el motivo del examen, que en este caso será la búsqueda de hipertensión endocraneana. Es recomendable agregar el tipo de equipo utilizado y si hubo alguna dificultad en la realización.

El formulario debe tener una sección para indicar las características del paciente al momento del examen, como su temperatura, presión arterial, hemoglobina o hematocrito, presencia de sedación o no, valor de Presión Intracraneana y su mecanismo de medición.

Se registrarán las velocidades halladas en el peak de la sístole y en el fin de la diástole, el cálculo de la presión media y el índice de pulsatilidad calculados. Se diagnosticará Hipertensión Endocraneana con un punto de corte de velocidad de fin de diástole menor a 2 Desviaciones Estándar (DE) de la media según edad y un Índice de Pulsatilidad mayor a 1.31. El índice de pulsatilidad corresponde a la relación de la diferencia entre velocidad en peak de sístole y en el fin de la diástole, dividido por la velocidad media. El punto de corte de medición de PIC mediante DVE será de 15 mmHg.

Dado que la medición de PIC se realiza en simultáneo con otros signos vitales, no es posible cegar completamente al investigador. Para disminuir el riesgo de sesgo, la medición ecográfica se realizará diariamente por alguno de los 3 profesionales capacitados, independiente

Comentado [4]: El índice de pulsatilidad es una división de 2 valores con la misma unidad.

de la condición clínica y del valor de Presión Intracraneana del paciente. Los hallazgos serán discutidos en conjunto por los investigadores.

Las características de cada uno de los grupos de estudio son los siguientes:

1. Utilización de la Ecografía Doppler Transcraneal en conjunto con la medición de PIC mediante Drenaje Ventricular Externo:

- a. La indicación de instalación de DVE será determinada por el neurocirujano de turno, en función de la condición clínica del paciente.
- b. Se utilizará un punto de corte de 15 mmHg para el diagnóstico de Hipertensión Endocraneana, en la medición de Presión Intracraneal mediante Drenaje Ventricular Externo (DVE).
- c. La medición de la velocidad del flujo sanguíneo cerebral mediante DTC, se realizará al menos cada 24 horas, por el médico formado en la técnica. Si es factible, se realizará la medición de forma más frecuente. Se utilizará un Índice de Pulsatilidad mayor a 1.31 y una velocidad de fin de diástole menor a 2 DS según la edad, como puntos de corte.
- d. La medición de presión intracraneal mediante un drenaje ventricular externo se considera el estándar de oro actualmente. Lamentablemente su instalación requiere una cirugía con anestesia general y se asocia a algunas complicaciones, como sangrado o infección. Se comparará el hallazgo de una presión intracraneal elevada mediante un DVE con los hallazgos de la medición ecográfica.
- e. Se registrarán todos los pacientes a los que solo se les realizó una cirugía para instalación de Drenaje Ventricular Externo o Captor de PIC, excluyendo aquellos a los que se realizó cirugía por otro motivo y de forma secundaria se instaló un DVE.

- f. Las variables a medir en este grupo serán los datos demográficos y antecedentes de los pacientes, los días camas en la UCIP producto de la necesidad de medición de presión intracraneana y las complicaciones secundarias a los drenajes ventriculares, como son infecciones, sangrados o complicaciones mecánicas (desplazamiento, fístulas, etc).
- g. Se evaluará cuántos pacientes fueron diagnosticados SIN hipertensión endocraneana por el DTC y que finalmente no tuvieron HTEC (por DVE y evolución), aquellos que sí tuvieron HTEC a la ecografía y por DVE, calculando los falsos positivos (Error tipo 1) y falsos negativos (Error tipo 2) para la medición ecográfica.
- h. Se estimará el costo que se podría reducir utilizando solo la ecografía Doppler transcraneal para pesquisar la Hipertensión Endocraneana, asumiendo como costos la cirugía para instalación de un drenaje ventricular externo, los días camas secundarios a la monitorización de esta y las complicaciones asociadas a su uso, como son hemorragias, infecciones y complicaciones mecánicas, registrando los costos secundarios a ellas (nuevas cirugías, necesidad de antibióticos, etc.)

2. Utilización de la Ecografía Doppler Transcraneal en pacientes sin medición de PIC:

- a. Se realizará medición de la velocidad de flujo sanguíneo en todo paciente con TEC moderado hospitalizado en la UCIP que no tenga medición de PIC por drenaje ventricular externo.
- b. La medición de la velocidad del flujo sanguíneo cerebral mediante DTC, se realizará al menos cada 24 horas, por el médico formado en la técnica.

Si es factible, se realizará la medición de forma más frecuente. Se utilizará un Índice de Pulsatilidad mayor a 1.31 y una velocidad de fin de diástole menor a 2 SD para la edad, como puntos de corte.

- c. Las variables a considerar en este grupo serán los datos demográficos y antecedentes de los pacientes, los valores de velocidad de flujo sanguíneo cerebral mediante DTC y la evolución clínica, describiendo si presentaron edema cerebral durante su evolución y el tiempo al cual fue detectado. Si el paciente presentó Hipertensión Endocraneana, se registrará el tratamiento recibido y la evolución posterior.

Resumen	
Grupo 1: <ul style="list-style-type: none"> - Riesgo alto de HTEC - Se instala DVE por neurocirujano 	Grupo 2: <ul style="list-style-type: none"> - Riesgo Moderado de HTEC - Sin DVE
Punto de corte de PIC medida por DVE <ul style="list-style-type: none"> - 15 mmHg 	
Puntos de corte de DTC <ul style="list-style-type: none"> - Velocidad de fin de diástole <2 DS para la edad. - IP > 1.31 	Puntos de corte de DTC <ul style="list-style-type: none"> - Velocidad de fin de diástole <2 DS para la edad. - IP > 1.31
Variables:	Variables:

<ul style="list-style-type: none"> - Edad y sexo - Antecedentes clínicos - Días/cama en UCIP por medición de PIC - Complicaciones: Infecciones, Hemorragias, Reintervención por complicación mecánica. - Valores de velocidad de flujo sanguíneo de DTC 	<ul style="list-style-type: none"> - Edad y sexo - Antecedentes clínicos - Valores de velocidad de flujo sanguíneo de DTC - Presencia de síntomas de hipertensión endocraneana - Necesidad de cirugía por hipertensión endocraneana.
<p>Estimadores:</p> <ul style="list-style-type: none"> - Sensibilidad: DTC positivo del total de pacientes con HTEC - Especificidad: DTC negativo del total de pacientes sin HTEC. - Valor Predictivo Positivo: Dado que el DTC fue positivo, cuantos realmente tuvieron HTEC - Valor Predictivo Negativo: Dado el DTC negativo, cuantos no tuvieron HTEC. - Tasa de Falsos positivos (Error tipo 1): 1-VVP - Tasa de falsos negativos (Error tipo 2): 1-VPN 	<p>Estimadores:</p> <ul style="list-style-type: none"> - Detección de HTEC mediante de ecografía - Sospecha de HTEC por síntomas - Tiempo al cual ocurrieron estos eventos

<p>Costos:</p> <ul style="list-style-type: none"> - Intervención quirúrgica - Día cama Unidad de Cuidados Intensivos Pediátricos - Costo de complicaciones: Reintervención, días de antibióticos. 	

Tabla 2: Resumen de las características de cada grupo de trabajo.

Los análisis estadísticos serán realizados al completar 100 pacientes. Se utilizará el lenguaje estadístico R[42], mediante el Software R Studio[43].

4.2 IMPLICANCIAS ÉTICAS

La ecografía Doppler transcraneal es una técnica no invasiva, que no provoca radiación e indolora, que puede ser realizada al lado del paciente. Dado esto, se estima que no se realizará ningún daño al paciente. Los pacientes seguirán recibiendo los cuidados habituales según su riesgo.

En caso de que mediante la ecografía Doppler se sospeche hipertensión endocraneana, se discutirá el caso con el médico neurocirujano de turno, siguiendo el protocolo habitual de manejo frente a la sospecha. Así, el paciente se beneficiará de una detección precoz, que podría incluso adelantarse a la sospecha clínica

Al momento de ingresar a la Unidad de Cuidados Intensivos Pediátricos, se le informará al apoderado del paciente de este proyecto y se le solicitará su autorización mediante un consentimiento informado.

Este proyecto será presentado al Comité de Ética Clínico de la Universidad de Los Andes, junto al consentimiento informado, para su aprobación.

4.3 ANÁLISIS DE RIESGO BENEFICIO

Los riesgos estimados para el proyecto corresponden a la incapacidad de resolver la demanda de pacientes (recibir más pacientes de los que podemos ecografiar) y que los errores tipo 1 (Falsos positivos o diagnosticar pacientes como enfermos sin estarlo) y tipo 2 (falso negativo o diagnosticar un paciente enfermo, como sano) sean mayores a lo esperado según la literatura.

En relación al riesgo de no ser capaces de resolver la demanda, asumimos una tasa de llegada donde cada paciente es independiente y que tiene una distribución de Poisson, determinamos una tasa de uso de 5 evaluaciones ecográficas a la semana, podemos estimar una tasa de falla semanal de 0.1% y si se repite semanalmente, esto corresponde a 5,4% anual, que corresponde a la imposibilidad de prestar el servicio o de verse sobrepasado. Esto es un valor razonable y que permitiría dar cobertura a la demanda poblacional con la adquisición de un solo equipo de ecografía. En un año estándar, un ecógrafo bastará para tratar a una población.

Por otro lado, al comparar la ecografía Doppler Transcraneal con el estándar de oro actual, que es la medición por Drenaje Ventricular Externo, podremos estimar los falsos positivos y negativos. Estos deberían ser menores a lo revisado en la literatura, que se acerca a un 5%.

Implementación		\$CLP
Equipo Sonosite Edge II	Leasing/año	3.750.000
Mueble con llave		50.000
Capacitación		0
Costo de amortización	depreciación del activo/año	2.500.000
	Subtotal	6.300.000
Operación	\$CLP unidad	\$CLP/año
Consumo eléctrico	105	25.200
Profesional médico 11 horas	247,500	2.970.000
Bidón de Gel conductor 5 lt	10,000	10.000
	Subtotal	3.005.200
	Total anual	9.305.200

Tabla 3: Resumen de costos anuales en pesos chilenos.

	Diario	Semanal	Mensual	Anual
Número de mediciones	1	5	20	240
Costo Total por Medición \$CLP	28.355	141.775	567.100	6.805.196

Tabla 4: Costos estimados de cada medición ecográfica

El costo estimado de cada medición ecográfica es de \$28.355.

Los beneficios esperados están en estimar una reducción en los costos asociados a la hospitalización en cama de Cuidados Intensivos, reintervención quirúrgica y complicaciones.

Se utilizará como referencia un costo alternativo, basado en el Arancel de una Clínica Privada. Esto puede ser válido en el caso de necesitar derivar a los pacientes a otra institución.

Items	CLP\$
Costo Cirugía Instalación DVE	1.056.580
Costo Día/Cama Unidad de Cuidados Intensivos Pediátricos	776.680
Costo/día de ATB por infección Ventricular	73.084

Costo Cirugía para retiro o reinstalación	1.056.580
DVE (en caso de infección u obstrucción)	

Tabla 5: Costos asociados a la medición mediante DVE, basado en el arancel de una clínica privada de referencia.

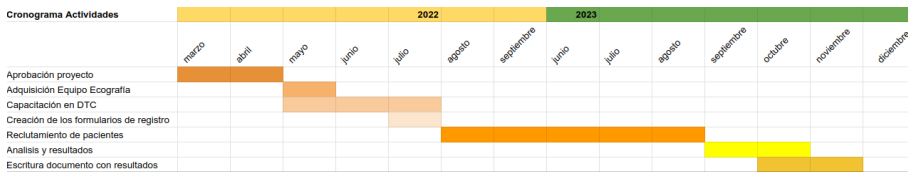
Un paciente pediátrico que presenta un TEC grave, ingresa a pabellón para instalación de un Drenaje Ventricular Externo y se mantiene aproximadamente 5 días en UCIP para monitorización. En total corresponde a \$4.939.980. Si este drenaje se infecta, el costo puede aumentar a más de 10 millones de pesos, por nuevas cirugías y días de hospitalización. Por otro lado, la hospitalización con monitorización mediante ecografía doppler, tendría un costo aproximado de \$4.010.175. Si el paciente se encuentra estable, puede ser monitorizado en una unidad de menor complejidad, manteniendo el control ecográfico y reduciendo los costos.

5.- PLANIFICACIÓN

Esperamos tener la aprobación de este proyecto en Abril del año 2022, para solicitar la adquisición del equipo de ecografía mediante leasing en junio. Este formato permite disminuir el costo de adquisición. Ya con el equipo, se realizará la capacitación al equipo de investigadores en la realización de la técnica del Doppler Transcraneal, usando el mismo dispositivo. Con esto, se busca evitar las diferencias interoperadores. Simultáneamente, se diseñarán e imprimirán los formularios a utilizar.

Esperamos comenzar el reclutamiento de pacientes en agosto del 2022 y completarlo 1 año después. Se espera reclutar 100 pacientes durante este periodo, para lograr estimar los valores de Sensibilidad, Especificidad, Valor Predictivo Positivo y Negativo.

Los resultados serán registrados y analizados posteriormente, con la intención de obtener un documento con los hallazgos en diciembre del 2022, que pueda ser publicado en alguna revista científica.



Carta Gantt en Anexo 3

6.- RESULTADOS E IMPLEMENTACIÓN

6.1 RESULTADOS ESPERADOS

La Ecografía Doppler Transcraneal es un procedimiento de bajo costo y no invasivo. En el grupo de pacientes con patología severa, a los cuales se les instalará un Drenaje Ventricular Externo para medición de Presión Intracraneana, esperamos obtener una Sensibilidad y Especificidad sobre el 90% para la detección de Hipertensión Endocraneana. **Esto nos mostraría su utilidad en la atención clínica de este grupo de pacientes.**

En el grupo de pacientes a los cuales no se les instaló un drenaje ventricular externo, pero tienen riesgo de sufrir de Edema Cerebral, esperamos poder pesquisar signos de Hipertensión Endocraneana al menos 12 a 24 horas antes del inicio de los síntomas o empeoramiento clínico del paciente. Se realizarán las intervenciones necesarias para su recuperación. Se espera un beneficio directo al paciente, disminuyendo las secuelas asociadas a la complicación.

En el grupo de pacientes severos, buscaremos estimar la reducción de los costos de cirugías, días camas y complicaciones, realizando Ecografía Doppler Transcraneal para la detección de Hipertensión, comparado con la instalación de un Drenaje Ventricular. La Ecografía Doppler esperamos sea una alternativa viable y con menos costos que la instalación de DVE.

Para los pacientes moderados, sin instalación de DVE, se beneficiarán de la búsqueda activa de Hipertensión Endocraneana, procedimiento que actualmente no se realiza.

La implementación de la ecografía Doppler Transcraneal en la Unidad de Cuidados Intensivos Pediátricos del Instituto de Neurocirugía Asenjo, podría reducir las cirugías de instalación de Drenaje Ventricular Externo, los días camas en UCIP para monitorización y las complicaciones asociadas al DVE, como son infecciones, sangrado, obstrucción, desplazamiento, etc. Además, permitirá el seguimiento en pacientes con riesgo moderado o bajo, donde habitualmente no se mide la presión intracraneal (a pesar de que existe el riesgo de presentarse). Esto puede realizarse con una tecnología disponible en muchos centros, de menor costo y sin irradiación, pudiendo realizarse tanto en la unidad de cuidados intensivos como en el prehospitalario.

6.2 Implementación de la propuesta

Este proyecto se realizará durante un año, como piloto de implementación de la técnica de medición de la velocidad de flujo sanguíneo mediante ecografía Doppler transcraneal.

El equipo se adquirirá mediante leasing a la empresa proveedora (se entrega el equipo durante un periodo de tiempo a un porcentaje del valor. Si se desea adquirir, se cancela la diferencia. Si no, es necesario pagar la devaluación del equipo). El investigador principal ya está capacitado en la técnica y puede realizar la capacitación de otros 2 profesionales, para lograr el reclutamiento adecuado.

Se incluirán todos los pacientes que ingresen con diagnóstico de Traumatismo Encéfalo Craneano ingresados en el Instituto de Neurocirugía. Los detalles de los pacientes se especifican previamente, en el punto 4.1.

El ingreso de pacientes se realizará hasta completar 100 individuos, con al menos 1 medición cada uno. En caso de no lograr incluirlos o no obtener los datos completos de 100 pacientes, se puede prolongar el piloto hasta obtenerlo. Este número es suficiente para calcular los estimadores de Sensibilidad, Especificidad, Valor Predictivo Positivo y Negativo.

Posterior a esto, se revisarán los datos obtenidos y se realizará el análisis estadístico explicado previamente. Posteriormente se estimará el costo que se podría reducir utilizando solo la ecografía Doppler transcraneal para pesquisar la Hipertensión Endocraneana en pacientes con TEC severo.

Si los resultados son adecuados, el costo de continuar con la técnica es bajo, requiriendo la adquisición del equipo, por lo que será necesario cancelar el resto de la deuda para obtener el equipo de ecografía, junto con el valor de amortización por depreciación del equipo.

7.- CAPACIDAD DE GESTIÓN Y ASOCIATIVIDAD

7.1 CAPACIDAD DE GESTIÓN

La implementación y pilotaje de esta técnica sólo requiere personal capacitado para realizarlo, con una curva de aprendizaje baja. El registro de datos puede realizarlo el mismo equipo médico en una plataforma online para su posterior análisis.

Personal para la implementación del proyecto

NOMBRE	INSTITUCIÓN	PROFE SIÓN	CARGO	Funciones y Capacidades Críticas que aportará al proyecto	dedicación Mensual (calculado en base a 180 hrs. mensuales)	\$/HH
EQUIPO DE INVESTIGACIÓN						
Investigador 1	Instituto de Neurocirugía Asenjo	Médico	Investigador Principal	Realización de la ecografía, registro de datos y análisis de resultados	15%	\$247,500
Investigador 2	Instituto de Neurocirugía Asenjo	Médico	Investigador Secundario	Realización de la ecografía, registro de datos	10%	\$247,500
Investigador 3	Instituto de Neurocirugía Asenjo	Médico	Investigador Secundario	Realización de la ecografía, registro de datos	10%	\$247,500
PERSONAL TÉCNICO DE APOYO						
PERSONAL ADMINISTRATIVO						

--	--	--	--	--	--	--

Tabla 6: Personal para la implementación del proyecto

7.2 ASOCIATIVIDAD

El Instituto de Neurocirugía Asenjo (INCA) corresponde a un hospital de la red pública de salud en Chile, ubicado en Santiago de Chile, que presta servicios programados y de Urgencia a la Región Metropolitana y a las Regiones del resto del país, en Neurocirugía de Mediana y Alta Complejidad y a pacientes Adultos y Niños.

Corresponde a un Instituto de especialidad, que actúa como centro de referencia nacional de patologías neuroquirúrgicas complejas. Concentra el mayor número de casos de pacientes pediátricos con neurocirugía en Chile. Por esto, el estudio de la Ecografía Doppler Transcraneal como una herramienta de apoyo para el diagnóstico de la Hipertensión Endocraneana, será un aporte sustancial a la atención clínica de nuestros pacientes.

Además, el INCA es un centro docente y de investigación, por lo que el desarrollo de una técnica y una línea de investigación asociada, es parte de los objetivos institucionales de nuestro hospital.



Figura 4: Entrada principal del Instituto de Neurocirugía Asenjo.
Creditos Carlos Figueroa / CC BY-SA 3.0

8.- CONCLUSIONES

La Ecografía Doppler Transcraneal es una técnica con abundante experiencia en atención neurocrítica en pacientes adultos y creciente evidencia para su uso en pediatría. Uno de sus potenciales usos es la pesquisa de hipertensión endocraneana en pacientes con alto riesgo de edema cerebral, producto de Traumatismos Encéfalo Craneanos o Cirugías Tumorales. Es una técnica segura, poco invasiva, sin radiación y que puede realizarse al costado de la cama del paciente, las veces que sea necesario. Posee una capacidad de diagnosticar Hipertensión Endocraneana equiparable a técnicas invasivas, como es la instalación de un Drenaje Ventricular Externo.

Su utilización permitirá reducir los costos asociados a la instalación de un DVE, como el uso de pabellón, la necesidad de monitorización de día/cama en una unidad de cuidados

intensivos pediátricos y los costos asociados a las complicaciones más frecuentes, como son las infecciones, hemorragias y necesidad de reintervenciones.

Por otro lado, su facilidad y comodidad de uso, permitirá la monitorización de pacientes con bajo riesgo (pero no ausente) de presentar edema cerebral e hipertensión endocraneana, a los cuales habitualmente no se les instala Drenaje Ventricular Externo. Ampliando la población en estudio, se podrá pesquisar precozmente, previo al inicio de síntomas y complicaciones.

9.- ANEXO

1.- Planilla de Costos

Planilla de Costos Estimados: Implementación de la Ecografía Doppler Transcraneal					
Implementación					Comentario
Equipo	Fujifilm Sonosite Edge II	\$25,000,000			
			Adquisición	\$25.000.000	Alternativa A
			Leasing	\$3.750.000	Alternativa B
	Costo de amortización			\$2.500.000	
	Instalación mueble con llave	\$50,000		\$50.000	
Capacitación	Capacitación de 1 profesional	\$0		\$0	
	Subtotal			\$6.300.000	
Mantenición				Costo Anual	
	Consumo eléctrico (2-3 Kwh) mensual	\$105		\$25.200	Costo asumido por el hospital
	Profesional médico con dedicación de 11 horas	\$247.500		\$2.970.000	
	Bidon Gel Conductor para	\$10,000		\$10.000	

	ecografía 5lt				
	Subtotal			\$3.005.200	
	Total anual			\$9.305.200	

2.- Ejemplo de formulario

Capacitación en DTC																				
Creación de los formularios de registro																				
Reclutamiento de pacientes																				
Análisis y resultados																				
Escritura documento con resultados																				

10.- BIBLIOGRAFÍA

- [1] Bruce DA, Alavi A, Bilaniuk L, Dolinskas C, Obrist W, Uzzell B. Diffuse cerebral swelling following head injuries in children: the syndrome of "malignant brain edema." J Neurosurg 1981;54:170–8. <https://doi.org/10.3171/jns.1981.54.2.0170>.

- [2] Bayir H, Kochanek PM, Clark RSB. Traumatic brain injury in infants and children. *Crit Care Clin* 2003;19:529–49. [https://doi.org/10.1016/S0749-0704\(03\)00014-9](https://doi.org/10.1016/S0749-0704(03)00014-9).
- [3] Adelson PD, Ragheb J, Kanev P, Brockmeyer D, Beers SR, Brown SD, et al. Phase II clinical trial of moderate hypothermia after severe traumatic brain injury in children. *Neurosurgery* 2005;56:740–54; discussion 740-754. <https://doi.org/10.1227/01.neu.0000156471.50726.26>.
- [4] Alberico AM, Ward JD, Choi SC, Marmarou A, Young HF. Outcome after severe head injury. Relationship to mass lesions, diffuse injury, and ICP course in pediatric and adult patients. *J Neurosurg* 1987;67:648–56. <https://doi.org/10.3171/jns.1987.67.5.0648>.
- [5] Bruce DA, Raphaely RC, Goldberg AI, Zimmerman RA, Bilaniuk LT, Schut L, et al. Pathophysiology, treatment and outcome following severe head injury in children. *Childs Brain* 1979;5:174–91. <https://doi.org/10.1159/000119817>.
- [6] Keret A, Shweiki M, Bennett-Back O, Abed-Fteiha F, Matoth I, Shoshan Y, et al. The clinical characteristics of posttraumatic epilepsy following moderate-to-severe traumatic brain injury in children. *Seizure* 2018;58:29–34. <https://doi.org/10.1016/j.seizure.2018.03.018>.
- [7] Anderson V, Godfrey C, Rosenfeld JV, Catroppa C. Predictors of Cognitive Function and Recovery 10 Years After Traumatic Brain Injury in Young Children. *Pediatrics* 2012;129:e254–61. <https://doi.org/10.1542/peds.2011-0311>.
- [8] Krishnamoorthy V, Hough CL, Vavilala MS, Komisarow J, Chaikittisilpa N, Lele AV, et al. Tracheostomy After Severe Acute Brain Injury: Trends and Variability in the USA. *Neurocrit Care* 2019;30:546–54. <https://doi.org/10.1007/s12028-019-00697-5>.
- [9] Morgan AT. Dysphagia in childhood traumatic brain injury: a reflection on the evidence and its implications for practice. *Dev Neurorehabilitation* 2010;13:192–203. <https://doi.org/10.3109/17518420903289535>.
- [10] Anderson V, Le Brocq R, Iselin G, Eren S, Dob R, Davern TJ, et al. Adaptive ability,

behavior and quality of life pre and posttraumatic brain injury in childhood. *Disabil Rehabil* 2012;34:1639–47. <https://doi.org/10.3109/09638288.2012.656789>.

- [11] Esparza J, M-Portillo J, Sarabia M, Yuste JA, Roger R, Lamas E. Outcome in children with severe head injuries. *Childs Nerv Syst ChNS Off J Int Soc Pediatr Neurosurg* 1985;1:109–14. <https://doi.org/10.1007/BF00706691>.
- [12] Tilford JM, Simpson PM, Yeh TS, Lensing S, Aitken ME, Green JW, et al. Variation in therapy and outcome for pediatric head trauma patients: *Crit Care Med* 2001;29:1056–61. <https://doi.org/10.1097/00003246-200105000-00037>.
- [13] Bennett TD, Riva-Cambrin J, Keenan HT, Korgenski EK, Bratton SL. Variation in Intracranial Pressure Monitoring and Outcomes in Pediatric Traumatic Brain Injury. *ARCH PEDIATR ADOLESC MED* 2012;166:7.
- [14] Kochanek PM, Clark RSB, Ruppel RA, Adelson PD, Bell MJ, Whalen MJ, et al. Biochemical, cellular, and molecular mechanisms in the evolution of secondary damage after severe traumatic brain injury in infants and children: Lessons learned from the bedside: *Pediatr Crit Care Med* 2000;1:4–19. <https://doi.org/10.1097/00130478-200007000-00003>.
- [15] Taylor CA, Bell JM, Breiding MJ, Xu L. Traumatic Brain Injury–Related Emergency Department Visits, Hospitalizations, and Deaths — United States, 2007 and 2013. *MMWR Surveill Summ* 2017;66:1–16. <https://doi.org/10.15585/mmwr.ss6609a1>.
- [16] Nalegach ME. Magnitud y epidemiología de los traumas y accidentes en Chile. *Medwave* 2004;4. <https://doi.org/10.5867/medwave.2004.11.1945>.
- [17] Ortiz A. Traumatismo Encefalocraneano (TEC). Una puesta al día. *Rev Medica Clin Las Condes* 2006;17:98–105.
- [18] Wegner A A, Céspedes F P. Traumatismo encefalocraneano en pediatría. *Rev Chil Pediatría* 2011;82:175–90. <https://doi.org/10.4067/S0370-41062011000300002>.
- [19] Ministerio de Salud de Chile. Traumatismo Cráneo Encefálico. Moderado y Grave. Serie

Guías MINSAL 2013.

- [20] Boza W C, Donoso F A, Gigoux M J, Camus I A, Bruhn C A, Valverde G C, et al. Epidemiología del traumatismo encefalocraneano en niños del área suroriente de Santiago. *Rev Chil Pediatría* 1997;68. <https://doi.org/10.4067/S0370-41061997000200005>.
- [21] Soysal E, Horvat CM, Simon DW, Wolf MS, Tyler-Kabara E, Gaines BA, et al. Clinical Deterioration and Neurocritical Care Utilization in Pediatric Patients With Glasgow Coma Scale Score of 9–13 After Traumatic Brain Injury: Associations With Patient and Injury Characteristics. *Pediatr Crit Care Med* 2021;22:960–8. <https://doi.org/10.1097/PCC.0000000000002767>.
- [22] Dias MS. Traumatic brain and spinal cord injury. *Pediatr Clin North Am* 2004;51:271–303. [https://doi.org/10.1016/S0031-3955\(03\)00211-6](https://doi.org/10.1016/S0031-3955(03)00211-6).
- [23] Departamento de Epidemiología MINSAL. Primer Informe del Registro Nacional de Cáncer Infantil de Chile (menores de 15 años) RENCI. Quinquenio 2007 - 2011. Primera edición, Santiago de Chile. MINSAL. 2018 n.d.:111.
- [24] Carruthers V, Hill RM, Coulter IC, Cowie CJA, Halliday G, Bailey S. Perioperative corticosteroid use in paediatric neuro-oncology. *Childs Nerv Syst* 2021;37:3669–71. <https://doi.org/10.1007/s00381-021-05354-x>.
- [25] Alkhoury F, Kyriakides TC. Intracranial Pressure Monitoring in Children With Severe Traumatic Brain Injury: National Trauma Data Bank–Based Review of Outcomes. *JAMA Surg* 2014;149:544. <https://doi.org/10.1001/jamasurg.2013.4329>.
- [26] Morris KP, Forsyth RJ, Parslow RC, Tasker RC, Hawley CA, UK Paediatric Traumatic Brain Injury Study Group, et al. Intracranial pressure complicating severe traumatic brain injury in children: monitoring and management. *Intensive Care Med* 2006;32:1606–12. <https://doi.org/10.1007/s00134-006-0285-4>.
- [27] Kerry G, Holtmannspoetter M, Kubitz JC, Steiner H-H. Factors which influence the complications of external ventricular cerebrospinal fluid drainage. *Acta Neurochir (Wien)*

2021. <https://doi.org/10.1007/s00701-021-05007-7>.

- [28] Carney N, Totten AM, O'Reilly C, Ullman JS, Hawryluk GWJ, Bell MJ, et al. Guidelines for the Management of Severe Traumatic Brain Injury n.d.:244.
- [29] Mizutani T, Manaka S, Tsutsumi H. Estimation of intracranial pressure using computed tomography scan findings in patients with severe head injury. *Surg Neurol* 1990;33:178–84. [https://doi.org/10.1016/0090-3019\(90\)90181-n](https://doi.org/10.1016/0090-3019(90)90181-n).
- [30] Kochanek PM, Tasker RC, Carney N, Totten AM, Adelson PD, Selden NR, et al. Guidelines for the Management of Pediatric Severe Traumatic Brain Injury, Third Edition: Update of the Brain Trauma Foundation Guidelines. *Pediatr Crit Care Med* 2019;20:S1–82. <https://doi.org/10.1097/PCC.0000000000001735>.
- [31] Xu W, Gerety P, Aleman T, Swanson J, Taylor J. Noninvasive methods of detecting increased intracranial pressure. *Childs Nerv Syst* 2016;32:1371–86. <https://doi.org/10.1007/s00381-016-3143-x>.
- [32] Moraes FM de, Silva GS. Noninvasive intracranial pressure monitoring methods: a critical review. *Arq Neuropsiquiatr* 2021;79:437–46. <https://doi.org/10.1590/0004-282x-anp-2020-0300>.
- [33] LaRovere KL, O'Brien NF. Transcranial Doppler Sonography in Pediatric Neurocritical Care: A Review of Clinical Applications and Case Illustrations in the Pediatric Intensive Care Unit. *J Ultrasound Med* 2015;34:2121–32. <https://doi.org/10.7863/ultra.15.02016>.
- [34] Aaslid R, Markwalder TM, Nornes H. Noninvasive transcranial Doppler ultrasound recording of flow velocity in basal cerebral arteries. *J Neurosurg* 1982;57:769–74. <https://doi.org/10.3171/jns.1982.57.6.0769>.
- [35] Purkayastha S, Sorond F. Transcranial Doppler Ultrasound: Technique and Application. *Semin Neurol* 2013;32:411–20. <https://doi.org/10.1055/s-0032-1331812>.
- [36] Millet A, Evain J-N, Desrumaux A, Francony G, Bouzat P, Mortamet G. Clinical applications of transcranial Doppler in non-trauma critically ill children: a scoping review.

Childs Nerv Syst 2021;37:2759–68. <https://doi.org/10.1007/s00381-021-05282-w>.

- [37] O'Brien NF, Reuter-Rice K, Wainwright MS, Kaplan SL, Appavu B, Erklauer JC, et al. Practice Recommendations for Transcranial Doppler Ultrasonography in Critically Ill Children in the Pediatric Intensive Care Unit: A Multidisciplinary Expert Consensus Statement. *J Pediatr Intensive Care* 2021;10:133–42. <https://doi.org/10.1055/s-0040-1715128>.
- [38] Bellner J, Romner B, Reinstrup P, Kristiansson K-A, Ryding E, Brandt L. Transcranial Doppler sonography pulsatility index (PI) reflects intracranial pressure (ICP). *Surg Neurol* 2004;62:45–51; discussion 51. <https://doi.org/10.1016/j.surneu.2003.12.007>.
- [39] Brandi G, Béchir M, Sailer S, Haberthür C, Stocker R, Stover JF. Transcranial color-coded duplex sonography allows to assess cerebral perfusion pressure noninvasively following severe traumatic brain injury. *Acta Neurochir (Wien)* 2010;152:965–72. <https://doi.org/10.1007/s00701-010-0643-4>.
- [40] Sharawat IK, Kasinathan A, Bansal A, Sahu JK, Sodhi KS, Dogra MR, et al. Evaluation of Optic Nerve Sheath Diameter and Transcranial Doppler As Noninvasive Tools to Detect Raised Intracranial Pressure in Children. *Pediatr Crit Care Med* 2020;21:959–65. <https://doi.org/10.1097/PCC.0000000000002523>.
- [41] Melo JRT, Di Rocco F, Blanot S, Cuttaree H, Sainte-Rose C, Oliveira-Filho J, et al. Transcranial Doppler can predict intracranial hypertension in children with severe traumatic brain injuries. *Childs Nerv Syst ChNS Off J Int Soc Pediatr Neurosurg* 2011;27:979–84. <https://doi.org/10.1007/s00381-010-1367-8>.
- [42] R Core Team. R: A language and environment for statistical computing. Vienna, Austria: R Foundation for Statistical Computing; 2013.
- [43] RStudio Team. RStudio: Integrated Development Environment for R. Boston, MA: RStudio, PBC.; 2020.

