

Casos Clínicos

Leiomioma como simulador de neoplasia maligna uterina: reporte de un caso

Leiomyoma as a simulator of uterine malignant neoplasms: a case report

Pilar Díaz^A, Javiera Miranda Maldonado^B, Macarena Brito Donoso^B, Dr. Roberto Altamirano Assad¹.

^A Residente tercer año, Obstetricia y Ginecología, Universidad de los Andes, Santiago.

^B Interna séptimo año, Medicina, Universidad de Chile, Santiago.

¹ Gineco-oncólogo Hospital Clínico San Borja Arriarán, Universidad de Chile, Santiago.

Correspondencia:

Dr. Roberto Altamirano

Recoleta 464

raltamirano@gmail.com

RESUMEN

El cáncer de mama puede originar de forma muy excepcional metástasis en órganos genitales. Estas suelen presentarse de forma asintomática siendo su diagnóstico generalmente tardío. En el estudio de la enfermedad diseminada la tomografía de emisión de positrones con fluorodeoxiglucosa asociada a la tomografía computada (FDG PET/CT) juega un rol importante, sin embargo presenta limitantes al momento de diferenciar entre lesiones secundarias, primarias y neoplasias benignas que pueden tener elevada captación de fluorodeoxiglucosa (1). Por lo expuesto anteriormente el diagnóstico de certeza solo puede realizarse mediante el estudio anatomopatológico.

El caso presentado a continuación abarca uno de los posibles diagnósticos diferenciales con FDG PET/CT que evidencia un incremento en la captación de fluorodeoxiglucosa.

PALABRAS CLAVE: Cáncer de Mama; Leiomioma; Leiomiosarcoma; PET/CT.

ABSTRACT

Breast cancer rarely metastasize on pelvic organs and its diagnosis is often delayed due to the asymptomatic nature of this disease. Fluorodeoxyglucose Positron Emission Tomography/Computed Tomography (FDG PET/CT) is a useful method for early diagnosis. However, may present a false positive diagnosis from benign lesions that have an increased uptake of glucose.

We present a case in which a patient who had breast cancer had an increase glucose uptake in FDG PET/CT from a benign lesion.

KEY WORDS: Breast cancer; uterine leiomyomas; uterine fibroids; Leiomyosarcoma; PET/CT.

CASO

Paciente de 49 años, sexo femenino, sin antecedentes mórbidos conocidos, con diagnóstico reciente de cáncer de mama izquierdo. Durante

etapificación de primario de mama se solicita FDG PET/CT que informa masa sólida hipermetabólica en fondo uterino que puede corresponder a mioma atípico, pero sin descartar primario de mayor agresividad (Figura. 1). Se realiza ecografía

transvaginal que informa mioma subseroso con signos de degeneración. Se presenta caso en comité oncológico y se decide realizar histerectomía más salpingooforectomía bilateral (SOB) para descartar metástasis de mama en útero versus probable primario. Se observa pieza quirúrgica en Figura. 2. Biopsia diferida informa proliferación de tejido muscular compatible con leiomioma.

Con la presentación de este caso clínico se intenta comparar el uso de los diferentes estudios imagenológicos en el diagnóstico diferencial incidental de patología secundaria ginecológica en una paciente con estudio de otro primario

DISCUSIÓN

Para este caso de una paciente pre-menopáusicas con cáncer de mama existen tres planteamientos frente a una hipercaptación del FDG PET/CT, que sea un cáncer sincrónico, que sea un falso positivo del examen, o bien que sea una metástasis de cáncer de mama al útero.

En cuanto a la posibilidad de sincronismo entre cáncer de mama y carcinosarcoma uterino existen casos descritos en que se diagnostica el carcinosarcoma luego de la terapia con tamoxifeno, sin embargo no se encontraron casos reportados de sincrónico al momento del diagnóstico de cáncer de mama(2). Con respecto a los falsos positivos, no existe realmente un número específico reportado pero se sabe que las sensibilidades bordean el 50% y la especificidad el 95%, por ende una hipercaptación no se traduce inmediatamente en malignidad(1). Con respecto a la posibilidad de metástasis de cáncer de mama a órganos pélvicos, lo descrito con mayor frecuencia es la metástasis de mama a ovarios, solo un 10% de los casos reportados correspondería a metástasis al cuello del útero, y no se encontraron casos reportados de metástasis de cáncer de mama a cuerpo uterino (3). Las neoplasias malignas que sí han demostrado metástasis a cuerpo uterino son renales(4)(5) y retinoblastomas(6). En el caso de neoplasia renal esto se da cuando forma parte del síndrome de leiomiomatosis hereditaria y carcinoma de células renales, enfermedad autosómica dominante.

Actualmente existen numerosas indicaciones para el estudio con FDG PET/CT en neoplasias. En cáncer de mama está indicado para estadiaje según la NCCN (7), como fue utilizado en el caso de esta paciente.

Para patología ginecológica existen diversas indicaciones, sin embargo, se debe tener en cuenta que tanto estados fisiológicos (captación en doble peak de endometrio y ovarios en mujeres premenopáusicas, leiomiomas degenerado) como enfermedades no correspondientes a cáncer (fístulas, hipercaptación ureteral) pueden captar y confundirse con patología maligna.

En este examen se puede observar una superposición en las características imagenológicas entre los leiomiomas degenerados y los sarcomas uterinos, lo que resulta en imposibilidad de diferenciarlos de manera fiable mediante este examen. En términos de imagen los miomas se pueden ver en FDG PET/CT como masas con captación homogénea o incluso heterogénea y es más frecuente que capten en mujeres pre-menopáusicas que post-menopáusicas (10.4% vs 1.2% de los miomas)(8)(9). Existe descripción de la capacidad diagnóstica de este test, con sensibilidad de 100%, especificidad de 70%, y VPP de 62.5% (10). Recientemente y gracias a los falsos positivos que presenta este examen, se han estudiado otros marcadores, entre ellos, 18F-Fluorotimidina (F-FLT). F-FLT muestra sensibilidad de 100%, especificidad de 90% y VPP 83.9% siendo superior al FDG PET/CT para detectar malignidad en casos ginecológicos ya que el F-FLT ha demostrado menor captación en leiomiomas por lo que aumenta la especificidad y VPP comparado con FDG. Las curvas ROC son de 0.98 vs 0.80 para F-FLT y para FDG respectivamente.

El caso presentado es una evidencia de que pese a que la sensibilidad del FDG PET/CT es alta, una captación elevada no es específica de malignidad(11). Es así como cobra mayor relevancia en mujeres premenopáusicas la posibilidad de identificación de patología benigna o alteraciones fisiológicas mediante esta técnica. Para un adecuado diagnóstico debe tenerse en consideración el momento del ciclo en el que se realiza el examen y a modo de bajar la tasa de falsos positivos, el marcador que fue utilizado..

BIBLIOGRAFÍA

1. Rosenbaum SJ, Lind T, Antoch G, Bockisch A. False-positive FDG PET uptake--the role of PET/CT. *Eur Radiol.* 2006 May;16(5):1054-65.
2. Kloos I, Delalogue S, Pautier P, Di Palma M, Goupil A, Duvillard P, et al. Tamoxifen-related uterine carcinosarcomas occur under/after prolonged

- treatment: report of five cases and review of the literature. *Int J Gynecol Cancer Off J Int Gynecol Cancer Soc.* 2002 Oct;12(5):496–500.
3. Yazigi R, Sandstad J, Munoz AK. Breast cancer metastasizing to the uterine cervix. *Cancer.* 1988 Jun 15;61(12):2558–60.
 4. Launonen V, Vierimaa O, Kiuru M, Isola J, Roth S, Pukkala E, et al. Inherited susceptibility to uterine leiomyomas and renal cell cancer. *Proc Natl Acad Sci U S A.* 2001 Mar 13;98(6):3387–92.
 5. Toro JR, Nickerson ML, Wei M-H, Warren MB, Glenn GM, Turner ML, et al. Mutations in the fumarate hydratase gene cause hereditary leiomyomatosis and renal cell cancer in families in North America. *Am J Hum Genet.* 2003 Jul;73(1):95–106.
 6. Yu C-L, Tucker MA, Abramson DH, Furukawa K, Seddon JM, Stovall M, et al. Cause-specific mortality in long-term survivors of retinoblastoma. *J Natl Cancer Inst.* 2009 Apr 15;101(8):581–91.
 7. Yararbas U, Avci NC, Yeniay L, Argon AM. The value of 18F-FDG PET/CT imaging in breast cancer staging. *Bosn J Basic Med Sci.* 2018 Feb 20;18(1):72–9.
 8. Umesaki N, Tanaka T, Miyama M, Kawamura N, Ogita S, Kawabe J, et al. Positron emission tomography with (18)F-fluorodeoxyglucose of uterine sarcoma: a comparison with magnetic resonance imaging and power Doppler imaging. *Gynecol Oncol.* 2001 Mar;80(3):372–7.
 9. Zor E, Stokkel MP, Ozalp S, Vardareli E, Yalçin OT, Ak I. F18-FDG coincidence-PET in patients with suspected gynecological malignancy. *Acta Radiol Stockh Swed* 1987. 2006 Jul;47(6):612–7.
 10. Yamane T, Takaoka A, Kita M, Imai Y, Senda M. 18F-FLT PET performs better than 18F-FDG PET in differentiating malignant uterine corpus tumors from benign leiomyoma. *Ann Nucl Med.* 2012 Jul;26(6):478–84.
 11. Lakhani A, Khan SR, Bharwani N, Stewart V, Rockall AG, Khan S, et al. FDG PET/CT Pitfalls in Gynecologic and Genitourinary Oncologic Imaging. *Radiogr Rev Publ Radiol Soc N Am Inc.* 2017 Apr;37(2):577–94.
-

FIGURAS

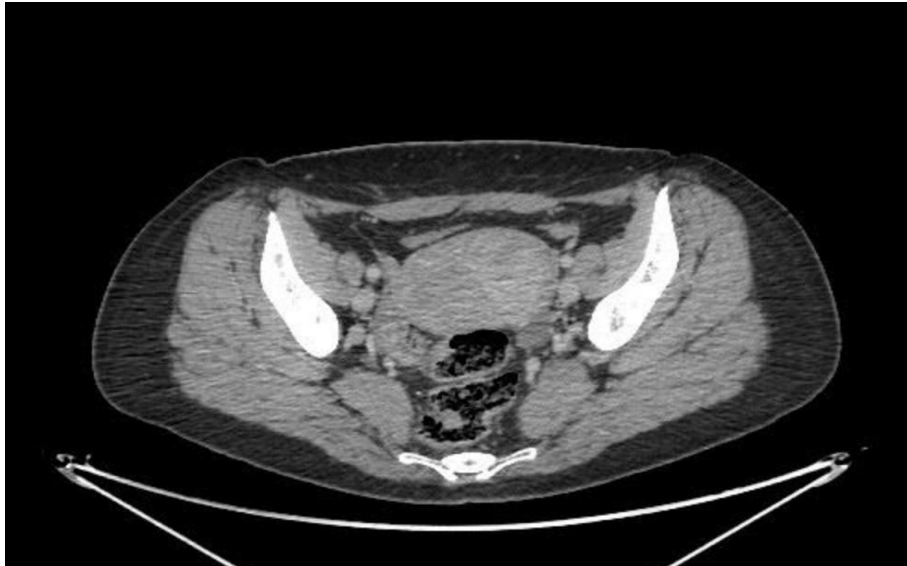

FIGURA 1. a: CT sin marcación de tumor pélvico

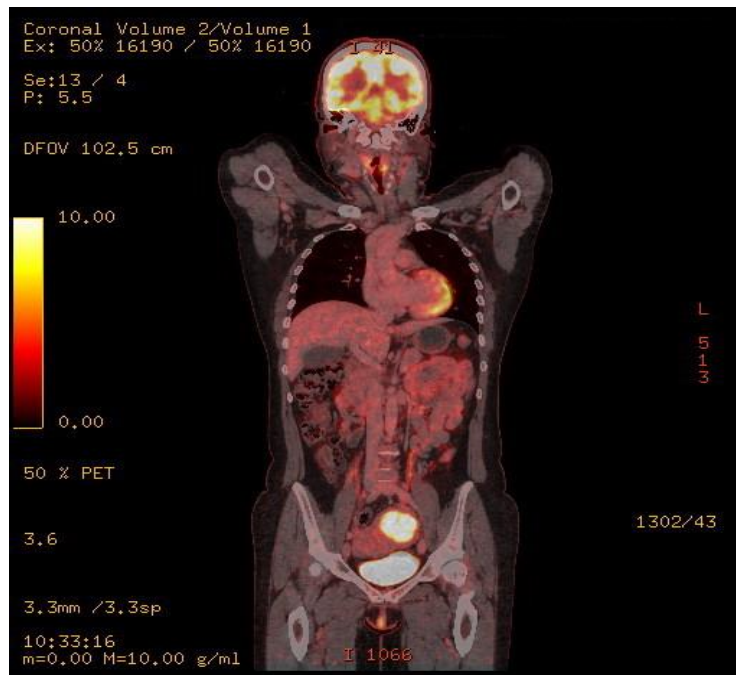


FIGURA 1. b: FDG PET/CT que muestra marcación de TU pélvico.

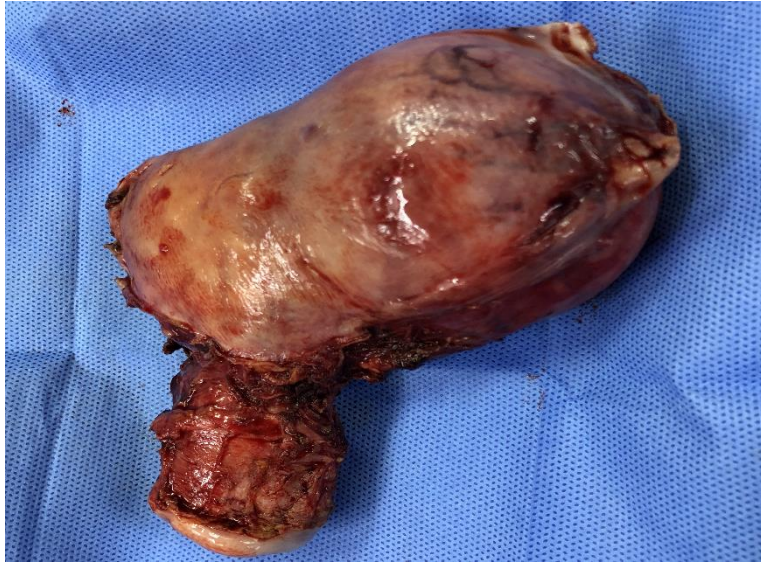

FIGURA 2: Pieza quirúrgica, no se observa infiltración de serosa.